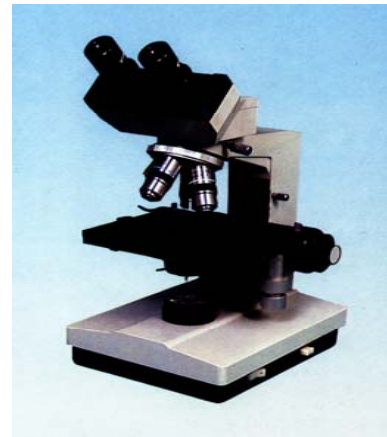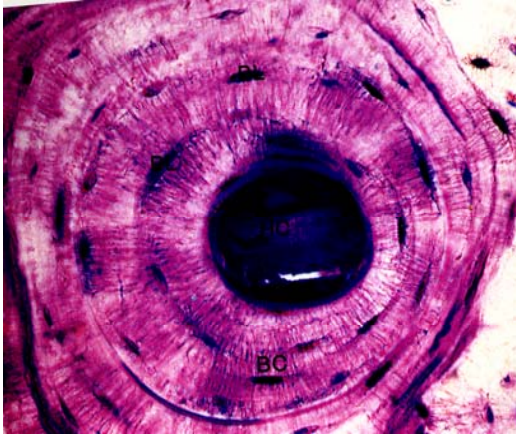



组织胚胎学实习课课件系统



第一节、绪论、细胞

第二节、上皮

第三节、结缔组织

第四节、血液

第五节、骨、软骨

第六节、肌组织

第七节、神经T、神经系统

第八节、循环系统

第九节、免疫系统

第十节、皮肤

第十一节、消化管

第十二节、消化腺

第十三节、呼吸系统

第十四节、泌尿系统

第十五节、内分泌系统

第十六节、感官

第十七节、男性生殖系统

第十八节、女性生殖系统

第十九节、实习考试

第二十节、胚胎

第五节、软骨，骨

一、投影片

二、观察标本

NO.79透明软骨

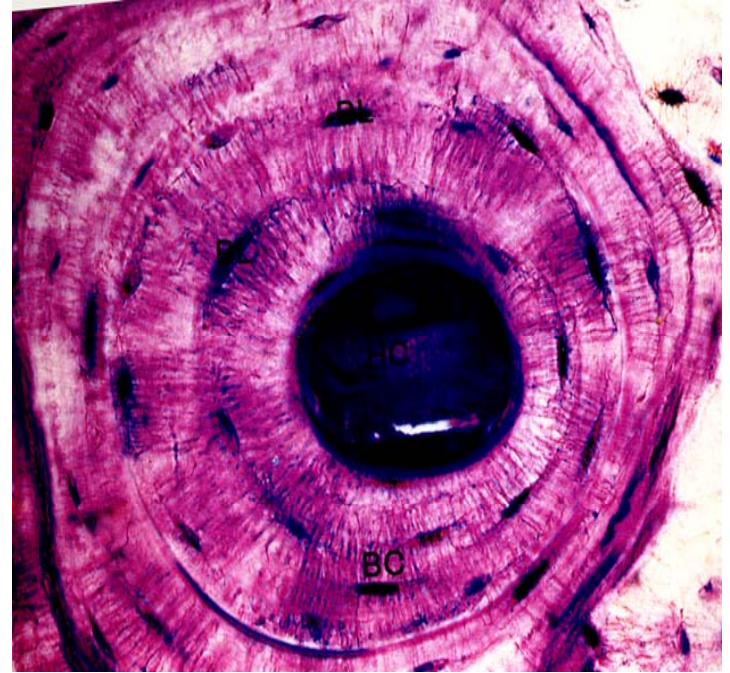
NO.3纤维软骨

NO.4弹性软骨

NO.5长骨

NO.6长骨


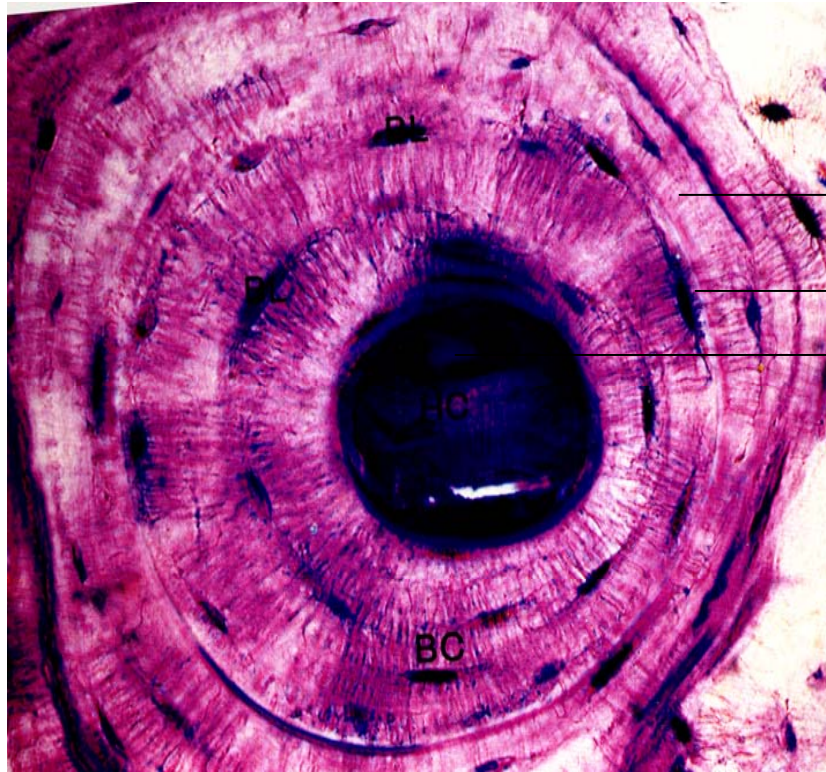
NO.8骨发生



三、绘图：

四、小结：

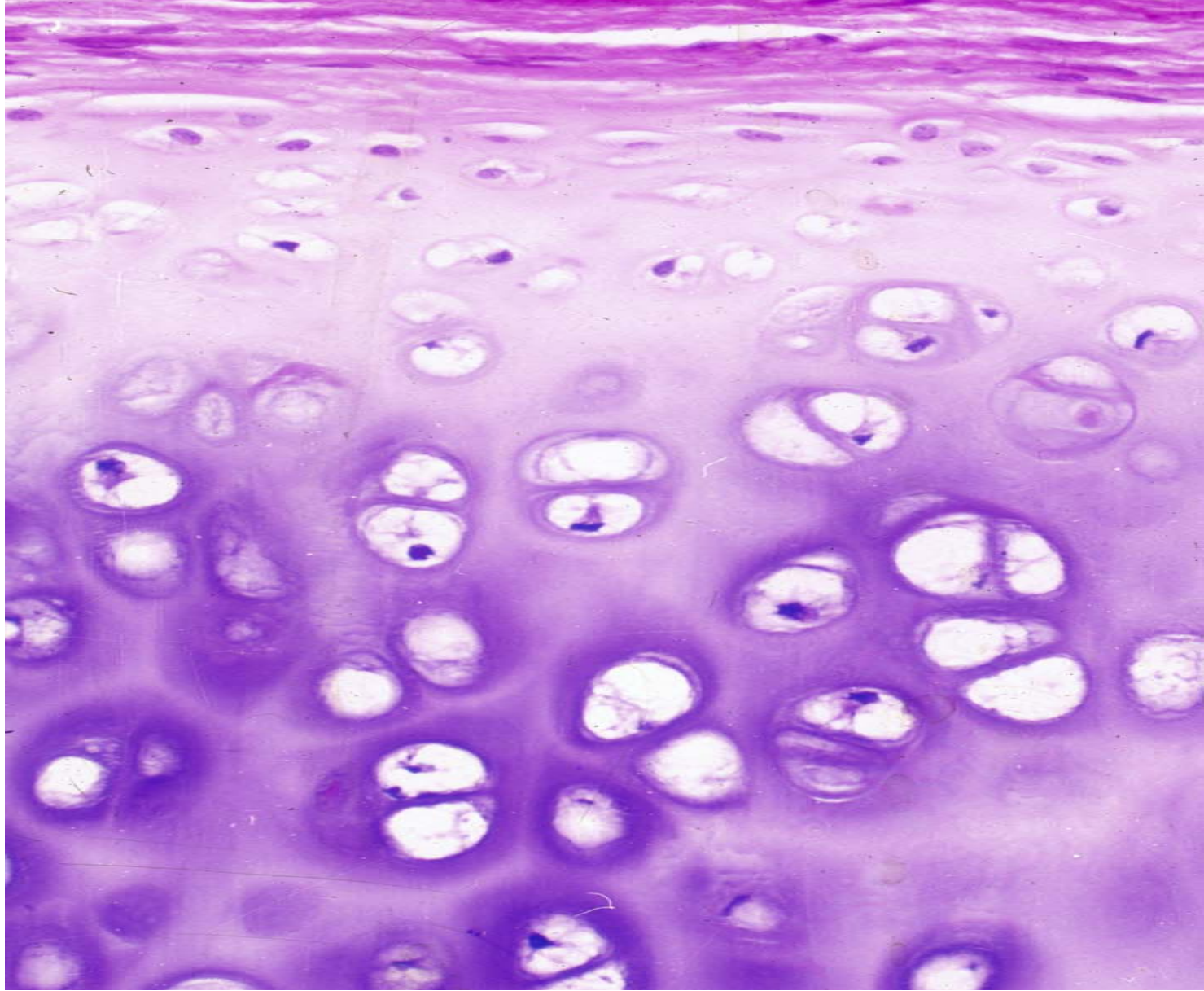
三、绘图：

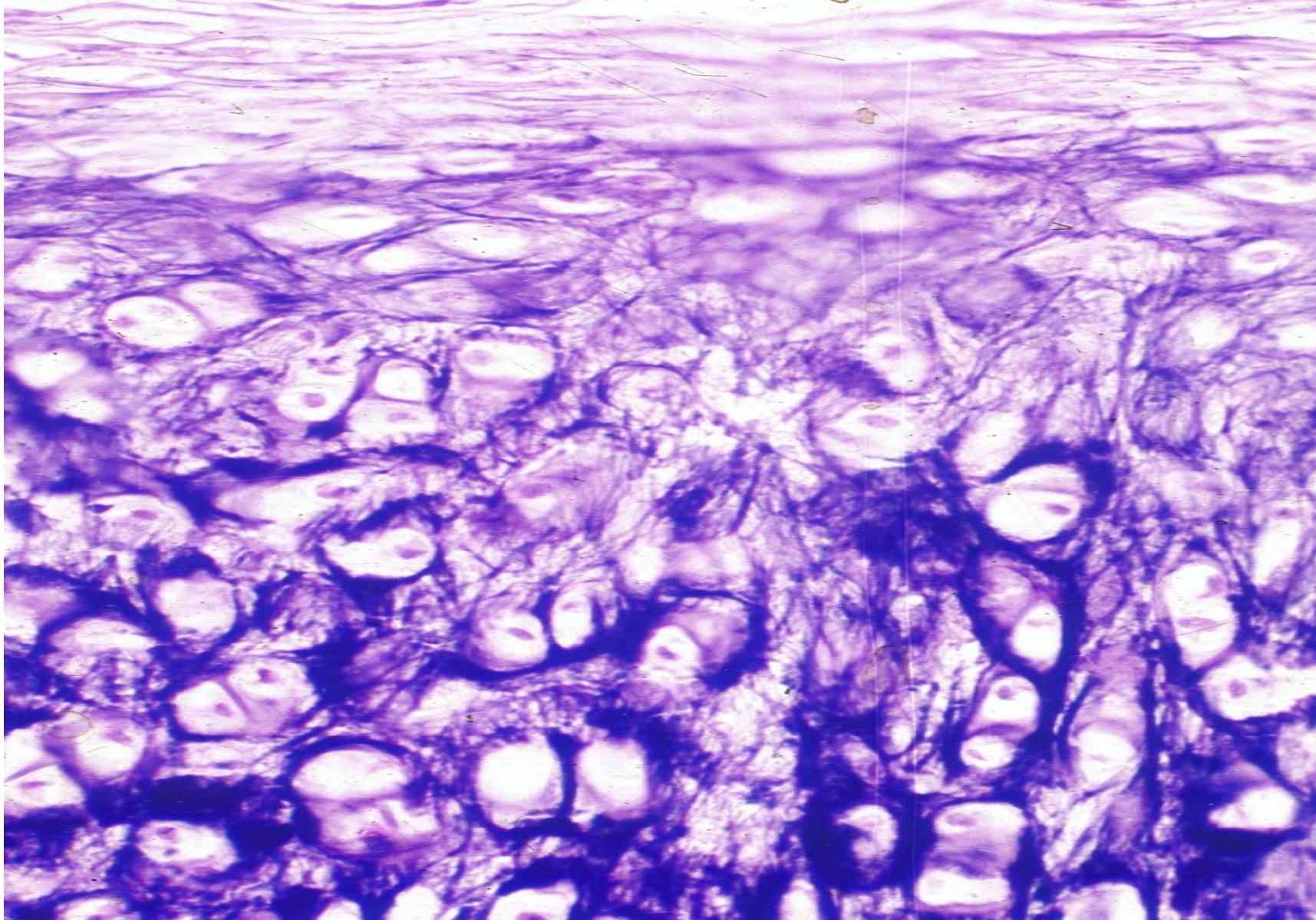


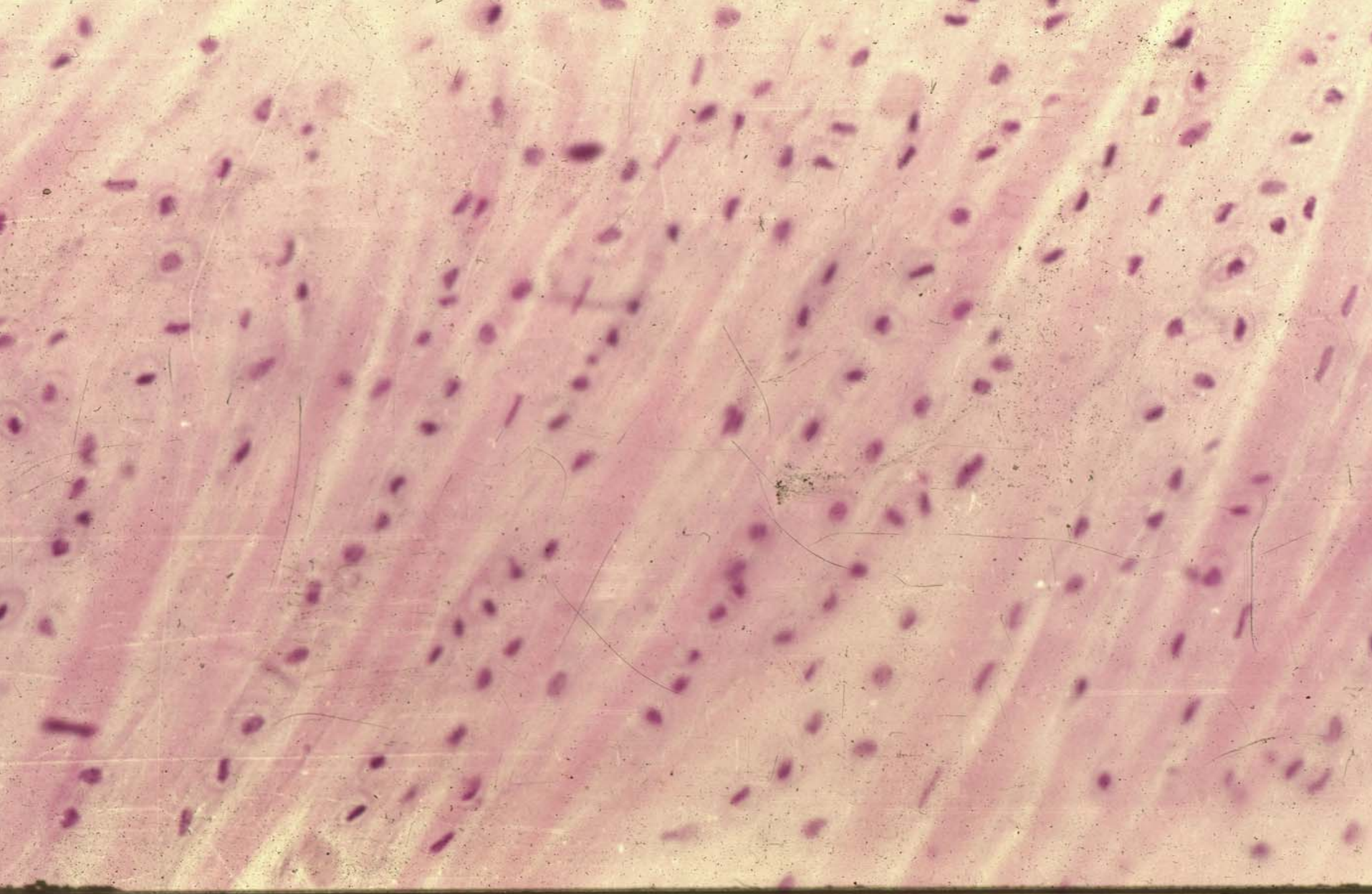
材料：
染色：
倍数：
日期：

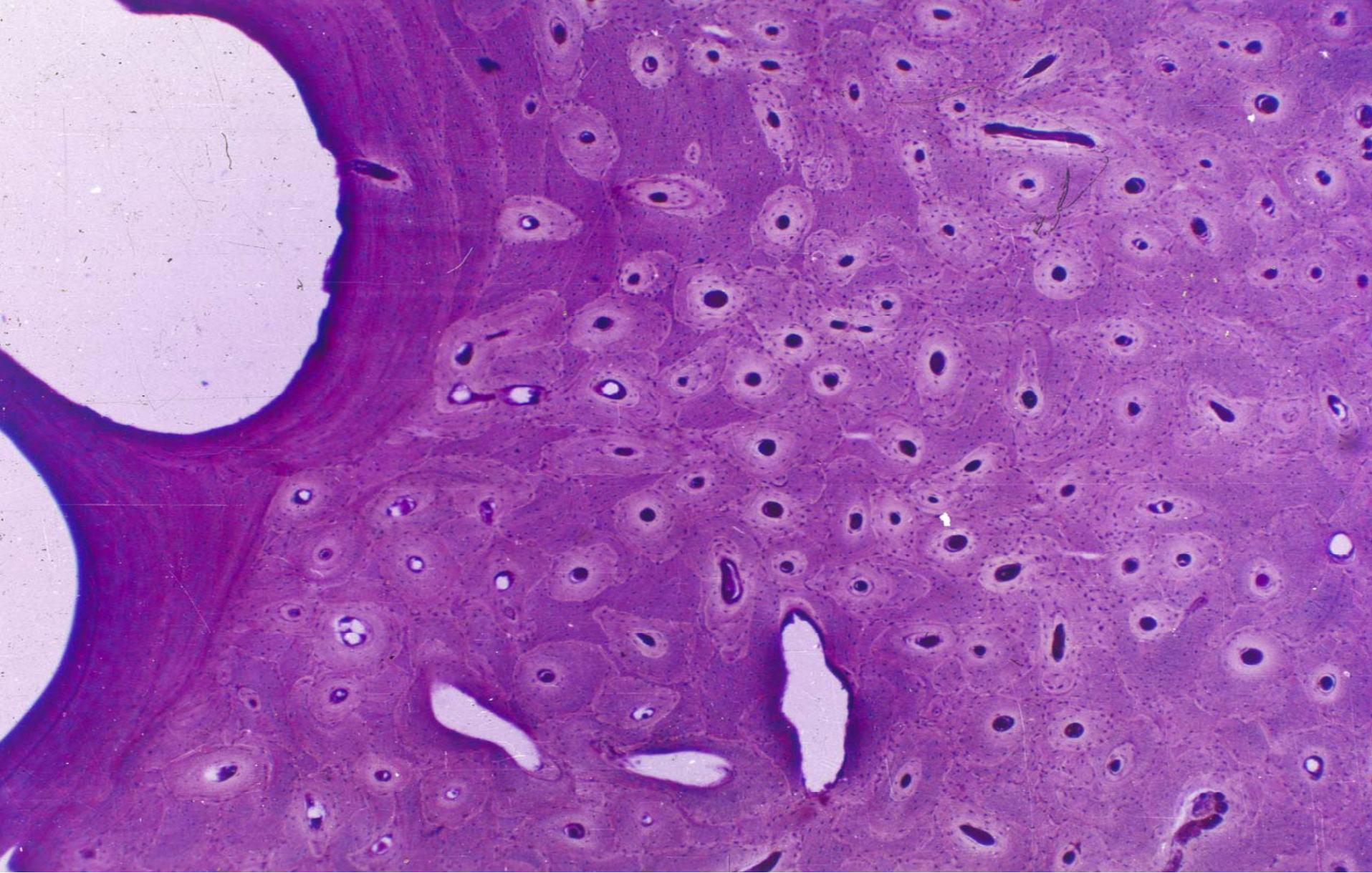
五、小结：

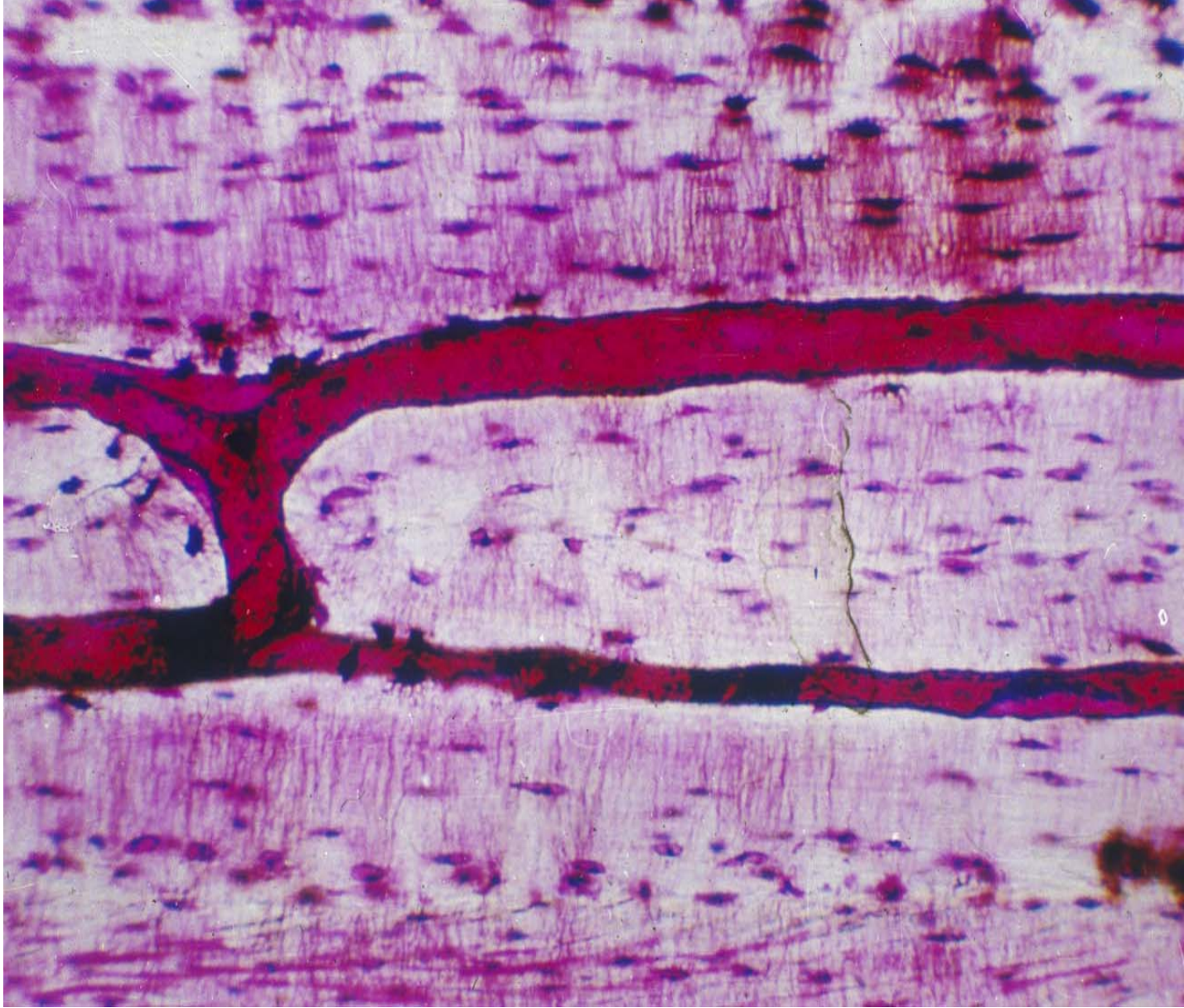
- 骨单位的光镜结构特点
- 区别三种软骨组织光镜结构的异同点

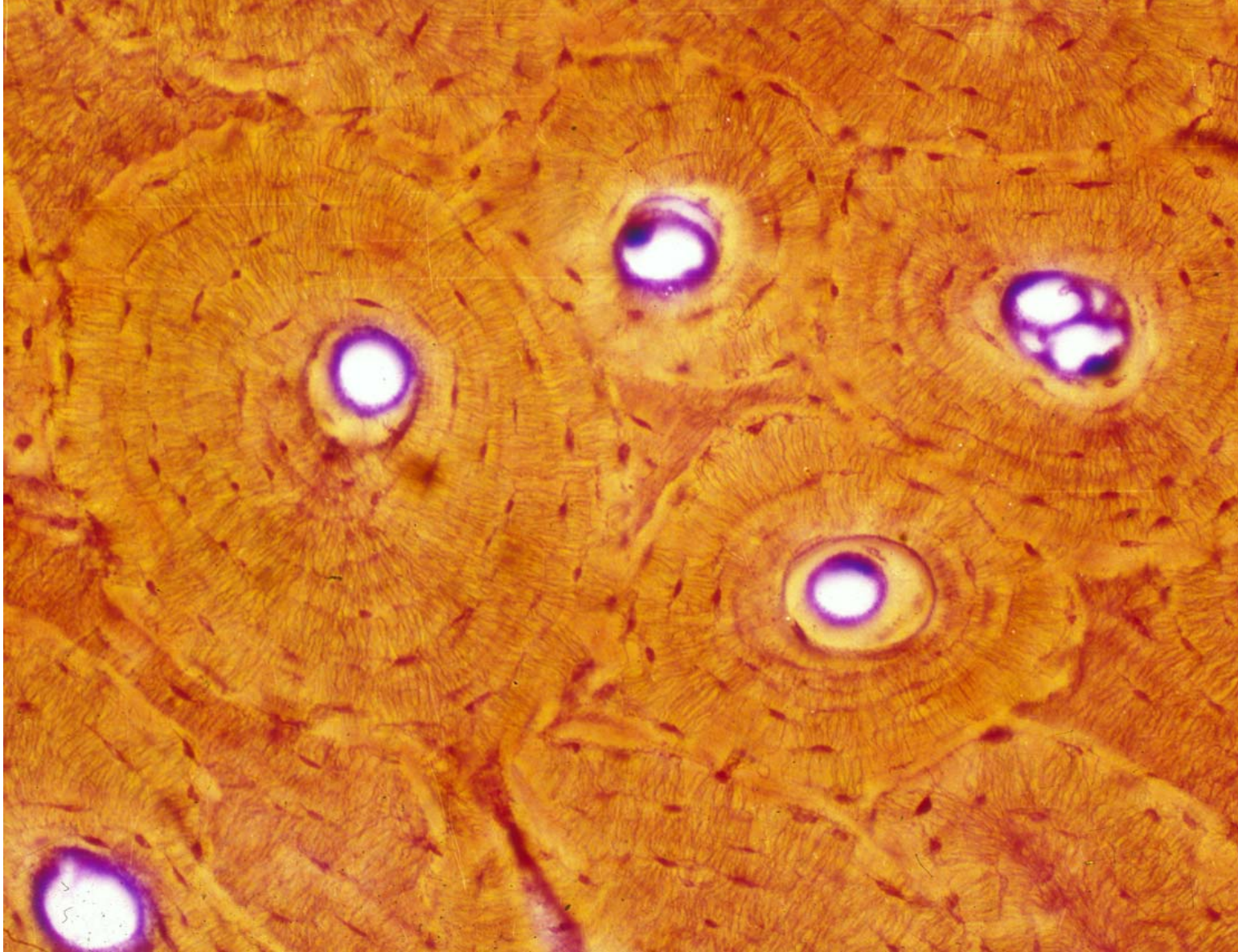


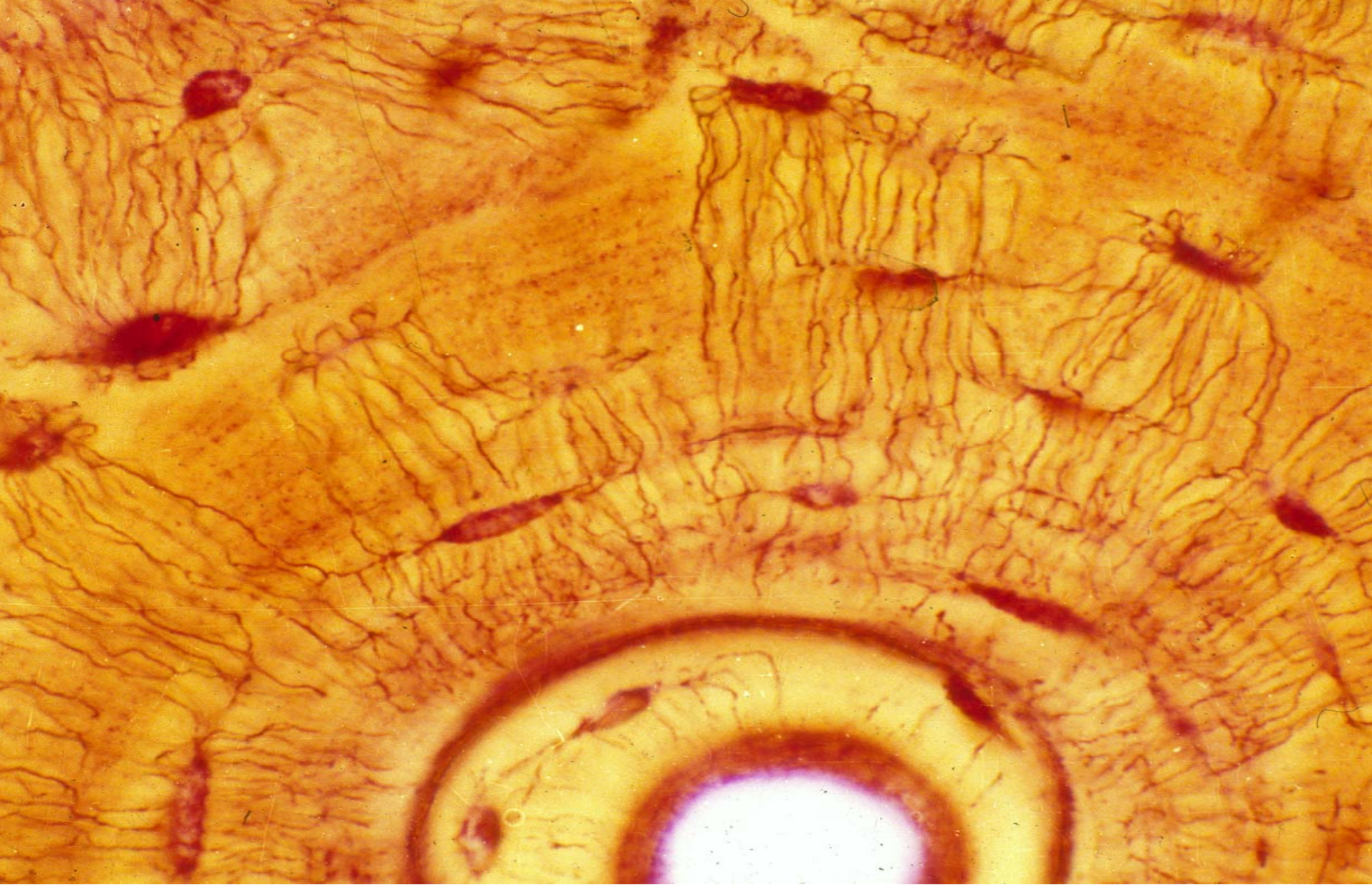


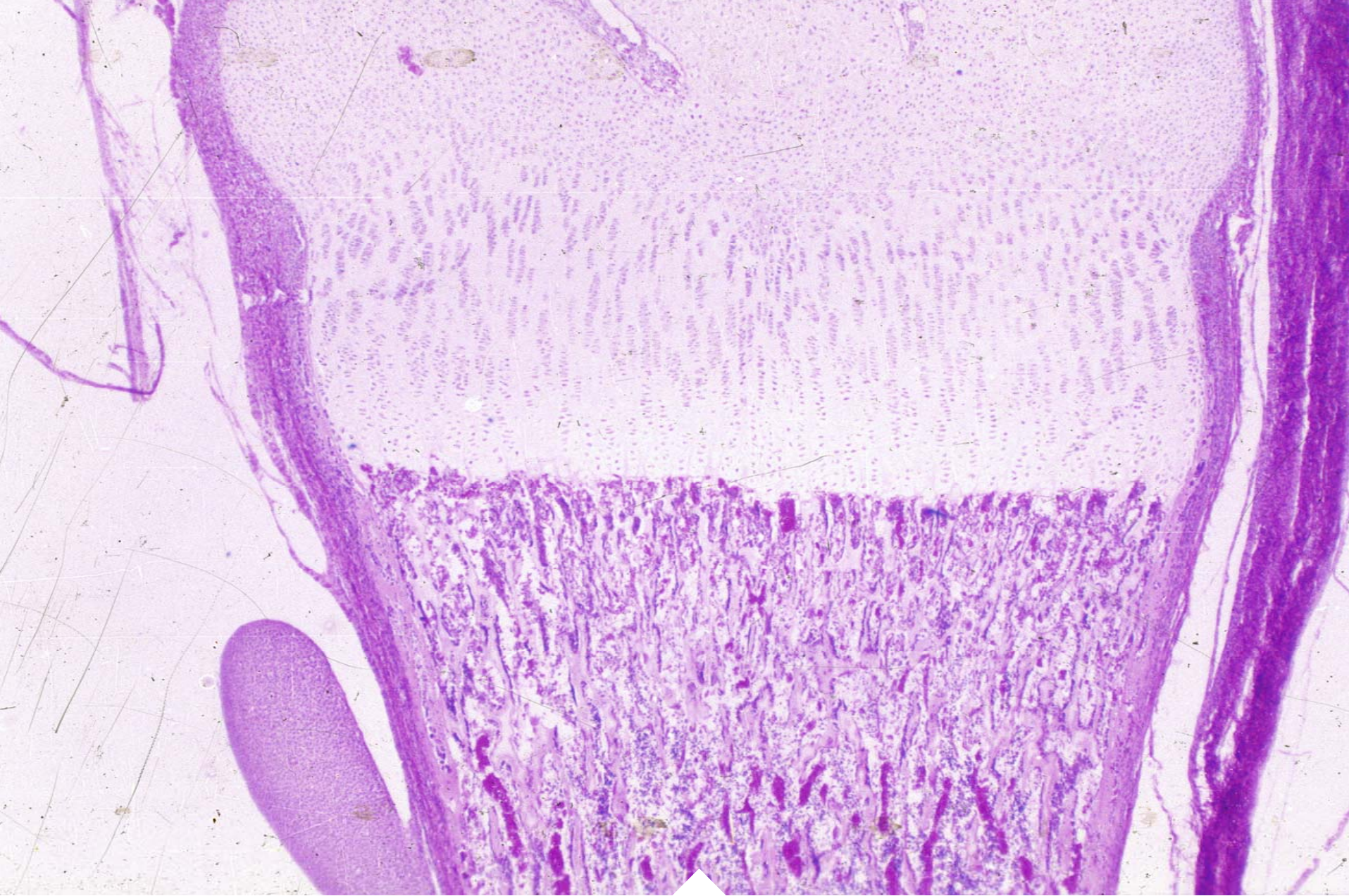


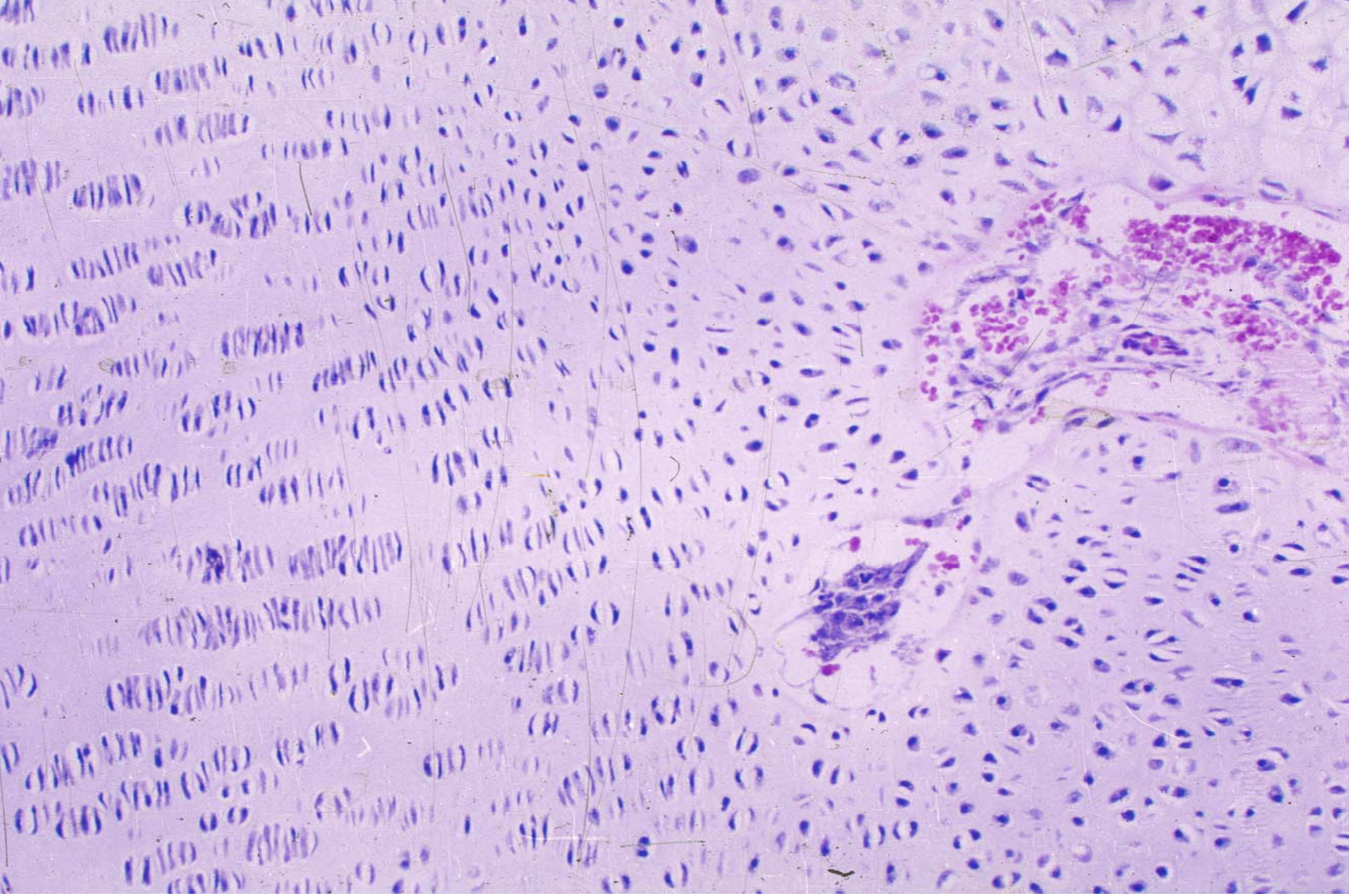


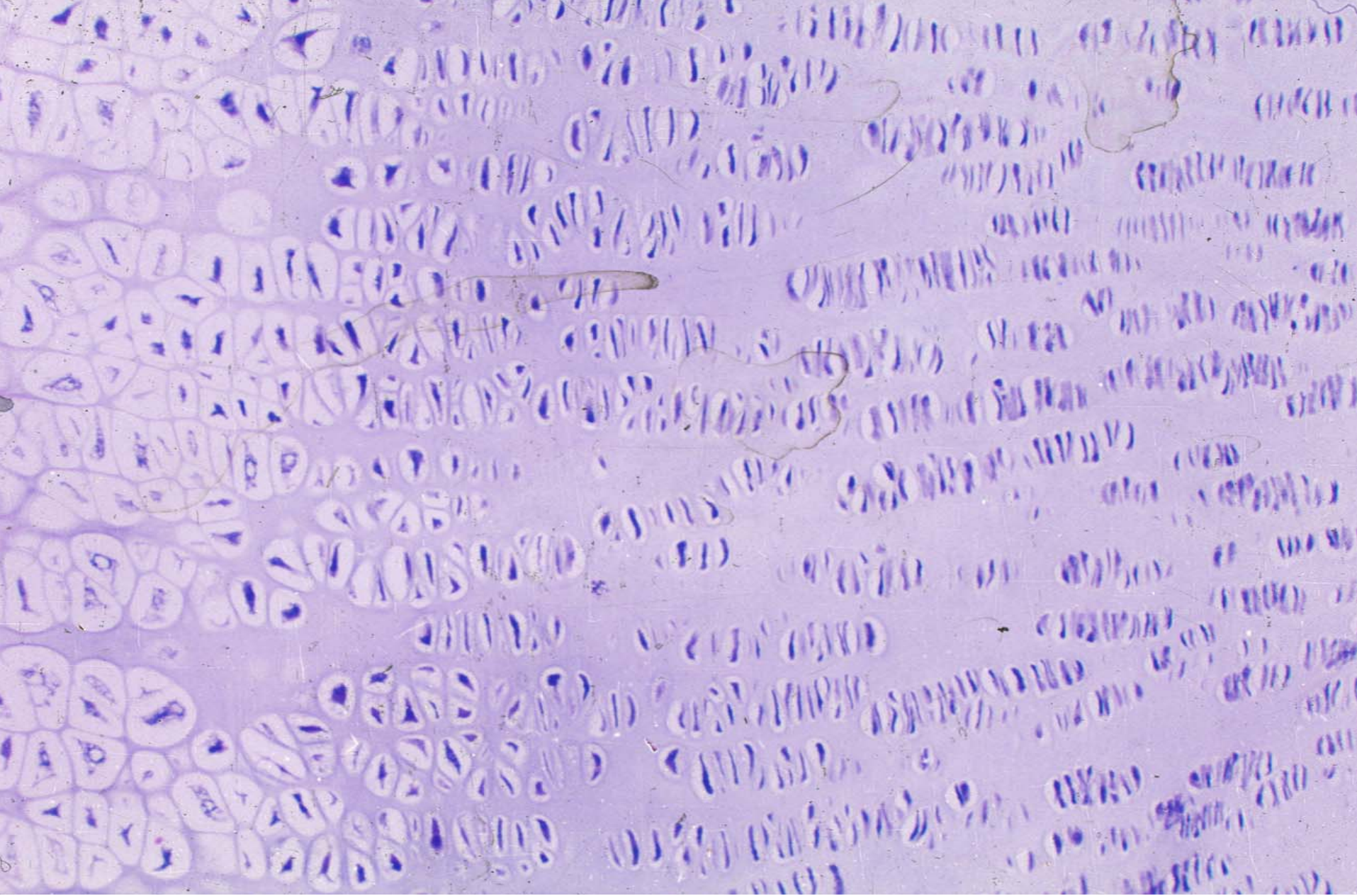


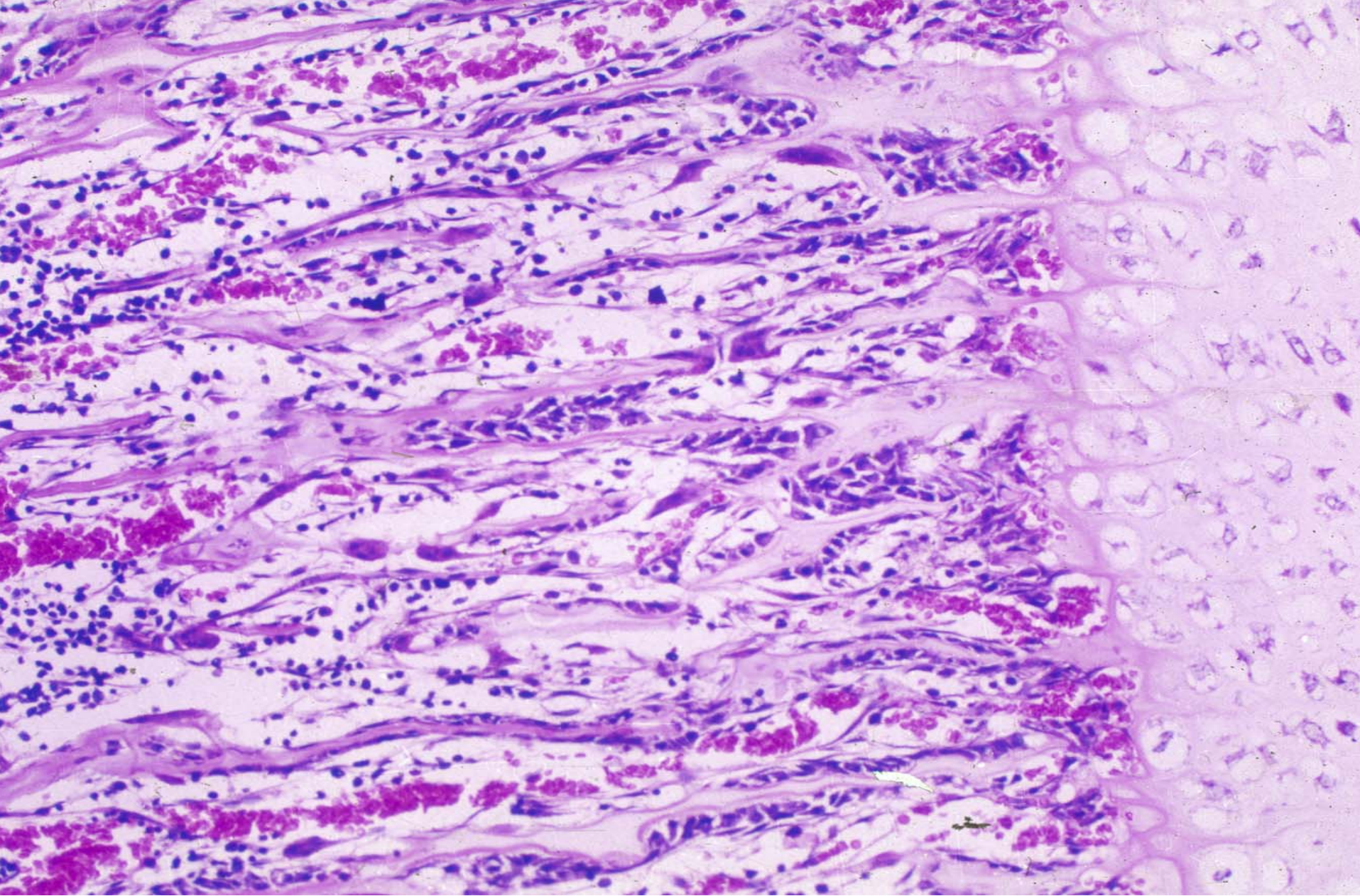


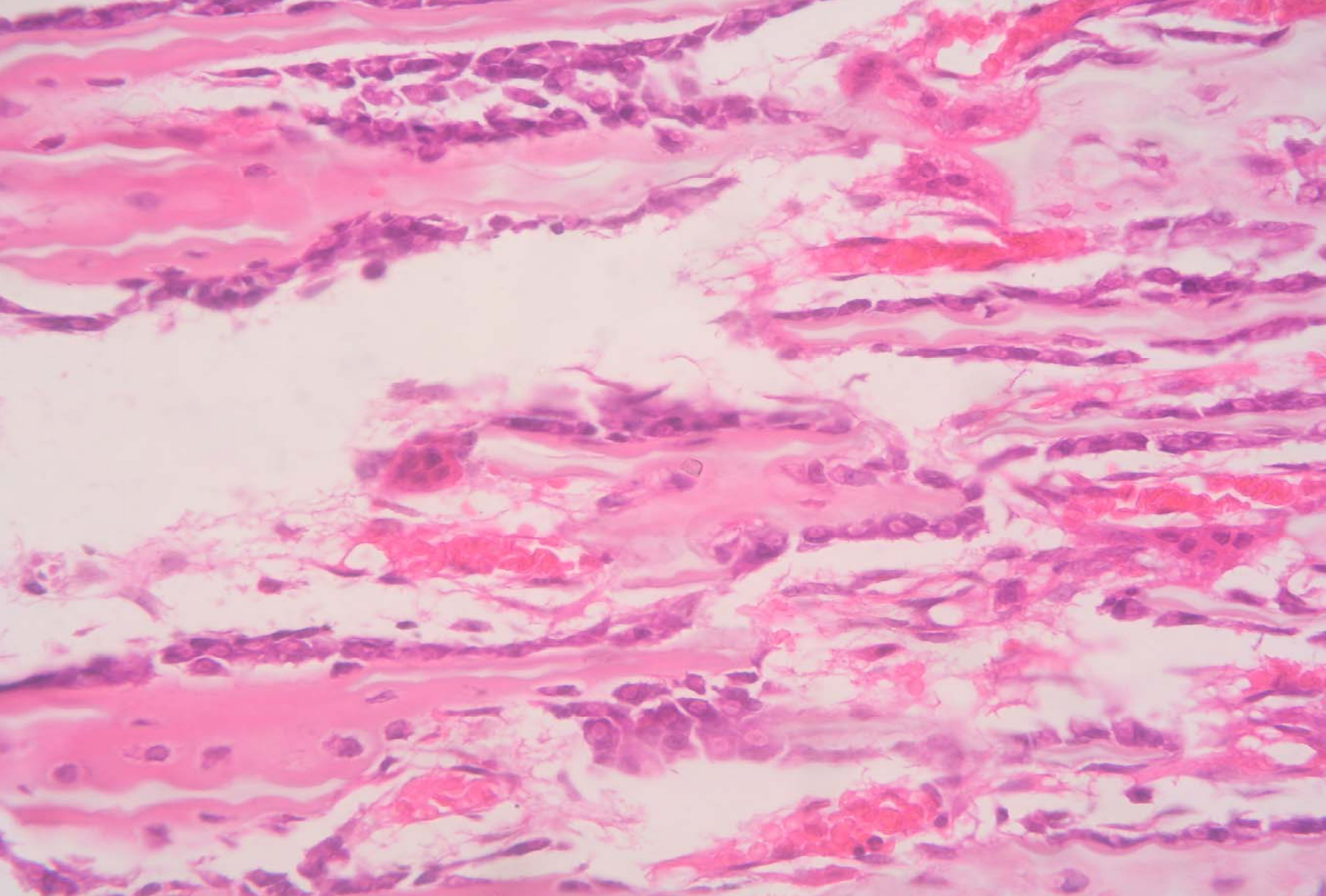


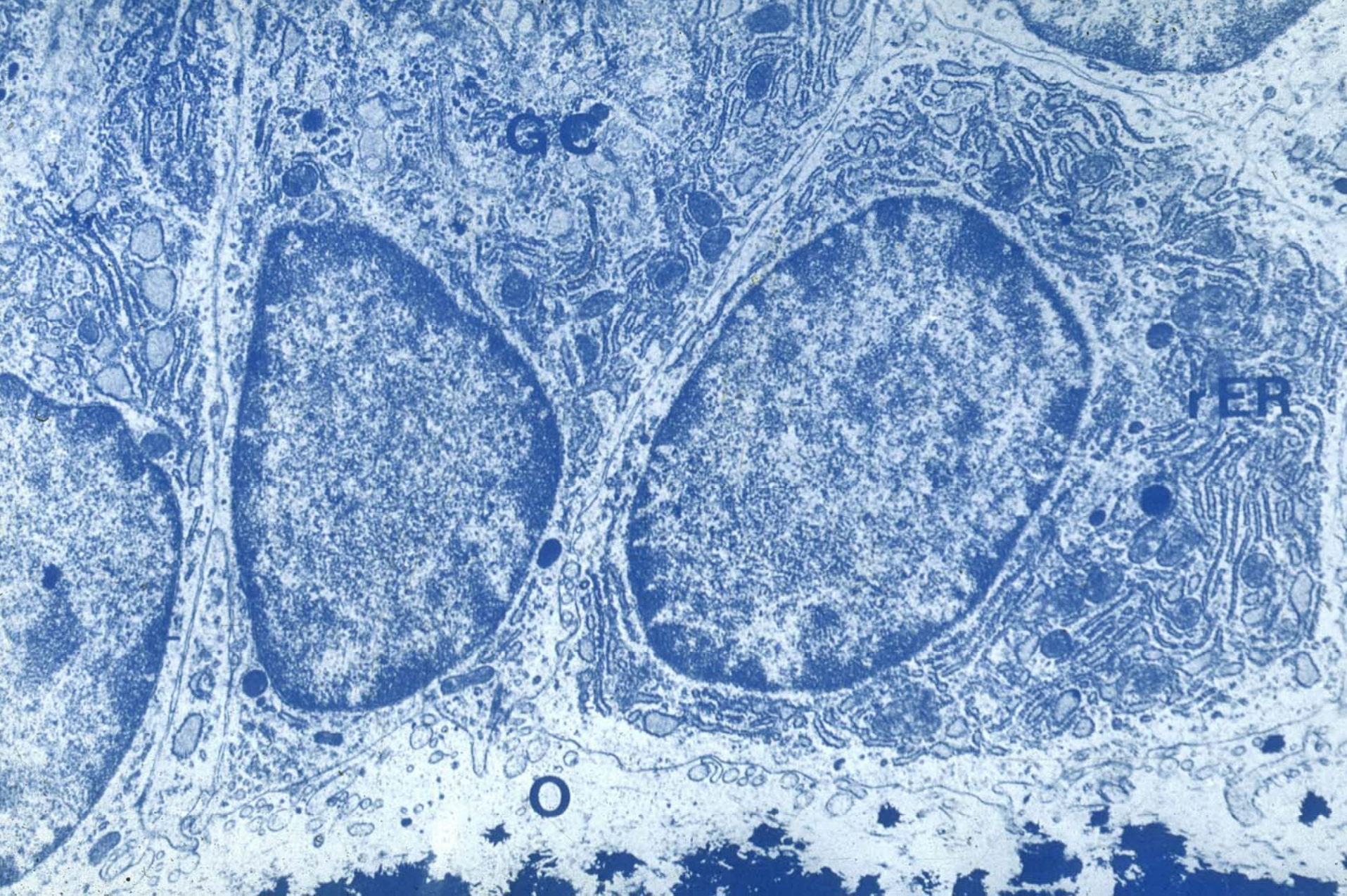












GC

rER

